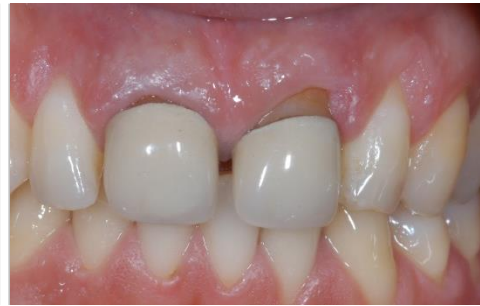

Tisseos[®]

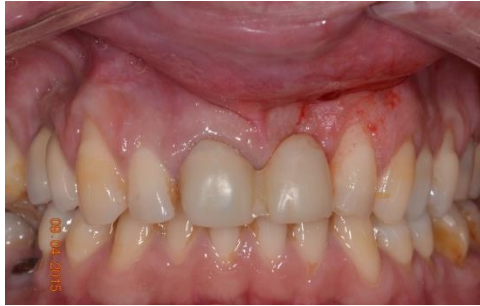Membrane résorbable synthétique

Cas cliniques

**Cas clinique du
Dr. THERY Laurent, La Chapelle sur Erdre, France**



Situation initiale
(suppuration sur 21 en distal)

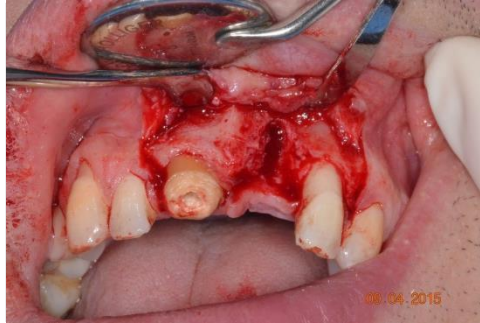

Situation préopératoire

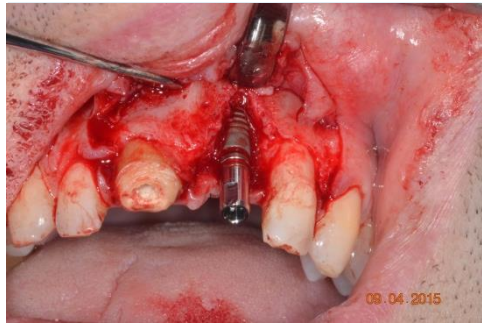


Recouvrement de déhiscence

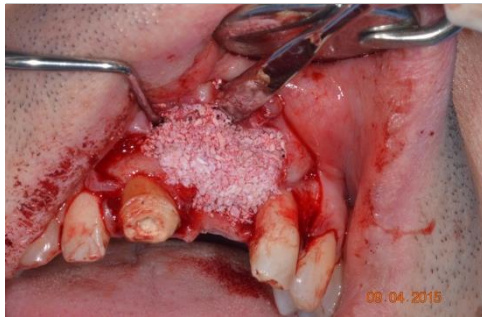avec la membrane Tisseos®
et un biomatériau de comblement



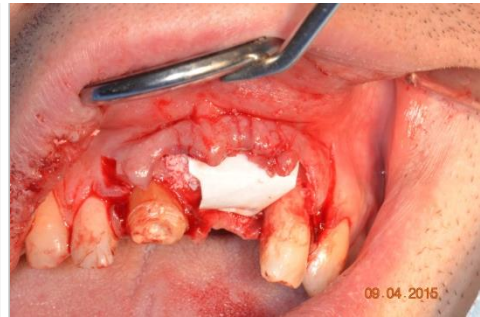
Crête osseuse après élévation
du lambeau



Mise en place de l'implant



Mise en place du comblement
osseux

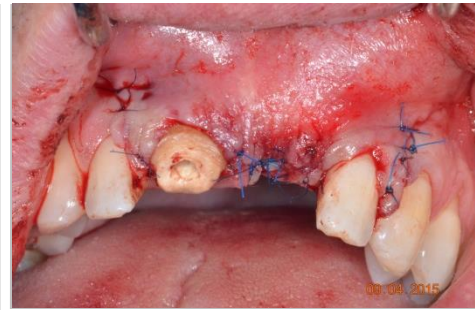


Mise en place de la membrane
Tisseos®

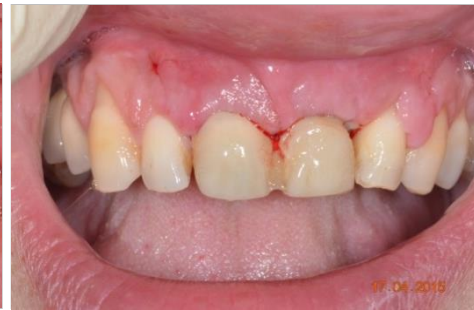

Résorption de la membrane Tisseos®

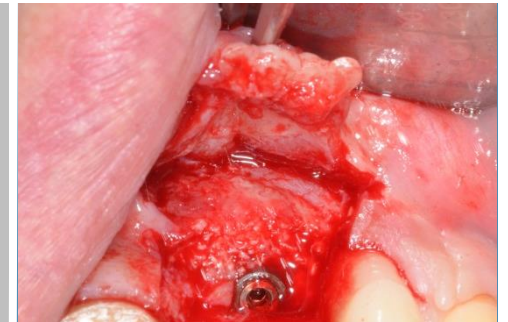
La découverte de l'implant à 4 mois post-opératoire permet de mettre en évidence la régénération complète de la crête osseuse sur les 4 spires de l'implant exposée à J0 et la résorption totale de la membrane Tisseos® à 4 mois chez ce patient.



Sutures



Situation à 10 jours post-chirurgie



Découverte de l'implant à 4 mois post-opératoire





IRS UN, 8 quai Moncouso, 44000 Nantes, France
Téléphone : 02 28 08 00 37 - Fax : 02 28 08 00 39
contact@biometiss.com
www.biomedical-tissues.com